MedikCase

Система самостоятельной подготовки к аккредитации

ТОЛЬКО ДЛЯ ЛИЧНОГО ИСПОЛЬЗОВАНИЯ

Стоматология ортопедическая

Высшее образование | DOCX · PDF | Задач: 1 | Вопросов: 12

Сформировано: 21.11.2026, 03:06 МСК

ВАЖНАЯ ИНФОРМАЦИЯ ПЕРЕД НАЧАЛОМ

1 Материалы предназначены для одного покупателя

Используйте файлы только для личной подготовки. Не передавайте их третьим лицам, не публикуйте, не размещайте в открытом доступе и не перепродавайте полностью или частично.

2 Источник материалов - ФМЗА

Вопросы и ситуационные задачи получены только из опубликованных материалов Методического центра аккредитации специалистов.

Официальный сайт fmza.ru ›

3 Ответы можно проверить самостоятельно

Используйте комплект при прохождении репетиционного экзамена и убедитесь, что выбранные ответы совпадают с результатом официальной системы.

Открыть репетиционный экзамен ›

4 Состав материалов может обновляться

ФМЗА может изменять формулировки, порядок и состав заданий. Перед подготовкой используйте актуальную версию комплекта и сверяйтесь с официальным источником.

Важно: MedikCase систематизирует материалы ФМЗА для самостоятельной подготовки, не изменяя смысл вопросов и ответов. Актуальность комплекта можно проверить в официальном репетиционном экзамене.

Сайт, обновления и поддержка

- **medikcase.ru**
- Telegram: @medikcase
- **support@medikcase.ru**

Сайт | Telegram

Ситуационная задача 0001

12 вопросов · Стоматология ортопедическая · Высшее образование

1. УСЛОВИЕ СИТУАЦИОННОЙ ЗАДАЧИ

1.1. Ситуация

Пациент П. 38 лет обратился в ортопедическое отделение стоматологической поликлиники.

1.2. Жалобы

на

- задержку пищи между зубами 3.6 и 3.7,
- болезненность зуба 3.6 при накусывании.

1.3. Анамнез заболевания

Более трех лет назад зуб 3.6 лечен по поводу пульпита, около месяца назад во время приема пищи и при накусывании на зуб появились боли.

1.4. Анамнез жизни

- Не курит, алкоголем не злоупотребляет.
- Профессиональных вредностей не имеет.
- Хронические заболевания отрицает.
- Аллергические реакции отрицает.

1.5. Объективный статус

Внешний осмотр: состояние удовлетворительное.

Конфигурация лица не изменена. Кожные покровы чистые. Открывание рта свободное, в полном объёме. Регионарные лимфоузлы не увеличены, безболезненные, мягко-эластичной консистенции, не спаяны с окружающими тканями.

Локальный статус: на жевательной поверхности зуба 3.6 пломба средних размеров с переходом на дистальную контактную поверхность, реакция на температурные раздражители безболезненная. Слизистая оболочка переходной складки в области корней розовая, умеренно увлажнена. Рот санирован.

1. План обследования

Вопрос 1

Инструментальным методом диагностики, необходимым в предлагаемой клинической ситуации, является

1. витальное окрашивание зуба 3.6
2. определение Индекса нуждаемости в лечении болезней пародонта
3. **перкуссия зуба 3.6**
4. люминесцентный метод зуба 3.6

Правильный ответ:
3 - перкуссия зуба 3.6

ОБОСНОВАНИЕ

В связи с жалобами, данными анамнеза (потерей зубов от подвижности) при осмотре необходимо проводить инструментальное обследование Перкуссия зубов (A02.07.007)

Клинические рекомендации (протоколы лечения) при диагнозе болезни периапикальных тканей. Утверждены Постановлением № 18 Совета Ассоциации общественных объединений «Стоматологическая Ассоциация России» от 30 сентября 2014 года, актуализированы 02 августа 2018 года

КЛИНИЧЕСКИЕ РЕКОМЕНДАЦИИ (ПРОТОКОЛЫ ЛЕЧЕНИЯ) ПРИ ДИАГНОЗЕ БОЛЕЗНИ ПЕРИАПИКАЛЬНЫХ ТКАНЕЙ. Утверждены Постановлением № 18 Совета Ассоциации общественных объединений «Стоматологическая Ассоциация России» от 30 сентября 2014 года, актуализированы 02 августа 2018 года (1)

3. Результаты инструментального метода обследования

3.1. Перкуссия зуба 3.6

Перкуссия зуба 3.6 болезненна.

3.2. Витальное окрашивание зуба 3.6

Участки деминерализации на зубе 3.6, цвет темнее в зависимости от степени поражения.

Вопрос 2

В данном клиническом случае пациенту рекомендован вид рентгеновской визуализации

1. телерентгенография (ТРГ) в боковой проекции
2. рентгенография придаточных пазух носа
3. обзорная рентгенография черепа в носоподбородочной проекции
4. **прицельная внутриротовая контактная рентгенография**

Правильный ответ:
4 - прицельная внутриротовая контактная рентгенография

ОБОСНОВАНИЕ

При диагностике необходимо учитывать результаты рентгенологического исследования имеющихся зубов, в особенности планируемых под опоры.

Клинические рекомендации (протоколы лечения) при диагнозе болезни периапикальных тканей. Утверждены Постановлением № 18 Совета Ассоциации общественных объединений «Стоматологическая Ассоциация России» от 30 сентября 2014 года, актуализированы 02 августа 2018 года.

КЛИНИЧЕСКИЕ РЕКОМЕНДАЦИИ (ПРОТОКОЛЫ ЛЕЧЕНИЯ) ПРИ ДИАГНОЗЕ БОЛЕЗНИ ПЕРИАПИКАЛЬНЫХ ТКАНЕЙ. Утверждены Постановлением № 18 Совета Ассоциации общественных объединений «Стоматологическая Ассоциация России» от 30 сентября 2014 года, актуализированы 02 августа 2018 года (1)

5. Результаты метода обследования

5.1. Прицельная внутриротовая контактная рентгенография

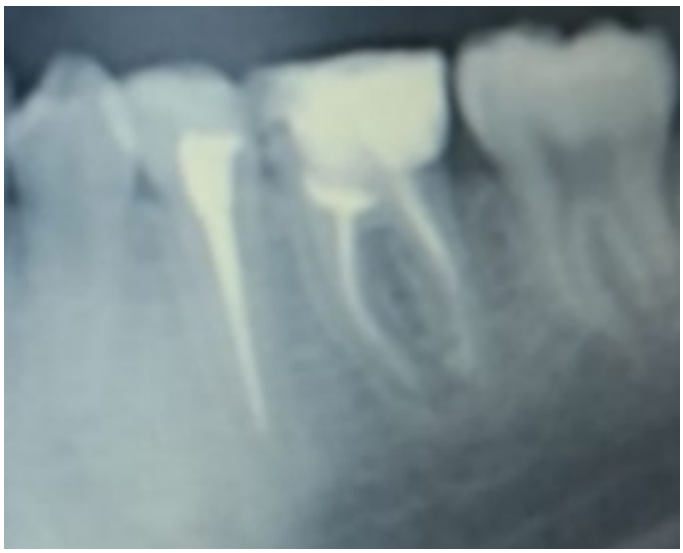

конюхова_6_рис1.jpg

На рентгенограмме каналы обтурированы до верхушек корней, определяется расширение периодонтальной щели, наблюдается разрежение костной ткани у апекса медиального корня зуба.

5.3. Обзорная рентгенография черепа в носоподбородочной проекции

Заболеваний придаточных пазух носа, повреждений и болезней верхней челюсти, скуловых костей и дуг, орбит, лобной кости не выявлено.

Вопрос 3

Дополнительным методом диагностики в данной клинической ситуации является

1. гнатодинамометрия
2. **электроодонтодиагностика зуба 3.6**
3. аксиография
4. электромиография

Правильный ответ:
2 - электроодонтодиагностика зуба 3.6

ОБОСНОВАНИЕ

Клиническая картина периодонтита.

Клинические рекомендации (протоколы лечения) при диагнозе болезни периапикальных тканей. Утверждены Постановлением № 18 Совета Ассоциации общественных объединений «Стоматологическая Ассоциация России» от 30 сентября 2014 года, актуализированы 02 августа 2018 года.

КЛИНИЧЕСКИЕ РЕКОМЕНДАЦИИ (ПРОТОКОЛЫ ЛЕЧЕНИЯ) ПРИ ДИАГНОЗЕ БОЛЕЗНИ ПЕРИАПИКАЛЬНЫХ ТКАНЕЙ. Утверждены Постановлением № 18 Совета Ассоциации общественных объединений «Стоматологическая Ассоциация России» от 30 сентября 2014 года, актуализированы 02 августа 2018 года (1)

7. Результаты дополнительного метода обследования

7.1. Электроодонтодиагностика зуба 3.6

Снижение электровозбудимости зуба 3.6 свыше 100 мкА

7.3. Электромиография

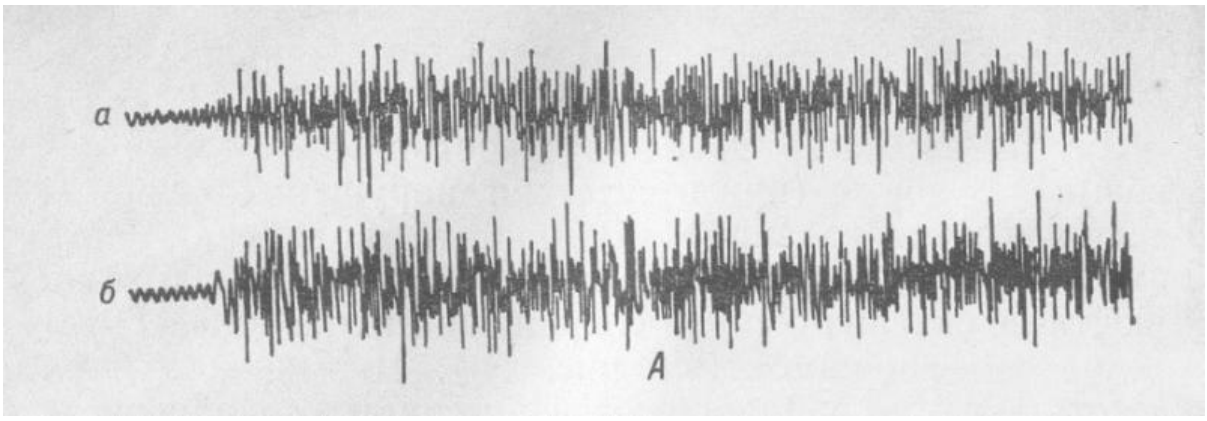

конюхова_6_рис2.jpg

2. Диагноз

Вопрос 4

Предполагаемым диагнозом является

1. Эксфолиация зубов вследствие системных нарушений
2. Повышенное стирание зубов
3. **Хронический апикальный периодонтит зуба 3.6**
4. Изменение зубов и их опорного аппарата неуточненное

Правильный ответ:
3 - Хронический апикальный периодонтит зуба 3.6

ОБОСНОВАНИЕ

Хронические формы периодонтита могут протекать бессимптомно.

Клинические рекомендации (протоколы лечения) при диагнозе болезни периапикальных тканей. Утверждены Постановлением № 18 Совета Ассоциации общественных объединений «Стоматологическая Ассоциация России» от 30 сентября 2014 года.

КЛИНИЧЕСКИЕ РЕКОМЕНДАЦИИ (ПРОТОКОЛЫ ЛЕЧЕНИЯ) ПРИ ДИАГНОЗЕ БОЛЕЗНИ ПЕРИАПИКАЛЬНЫХ ТКАНЕЙ. Утверждены Постановлением № 18 Совета Ассоциации общественных объединений «Стоматологическая Ассоциация России» от 30 сентября 2014 года, актуализированы 02 августа 2018 года (1)

9. Диагноз

K04.5 Хронический апикальный периодонтит зуба 3.6

Вопрос 5

Предполагаемым ИРОПЗ зуба 3.6 является

1. ровно 55,5%
2. **>0,8**
3. >0,4
4. менее 50%

Правильный ответ:
2 - >0,8

ОБОСНОВАНИЕ

Методика расчета и применения ИРОПЗ в стоматологии.

Ортопедическая стоматология (несъемное зубное протезирование): учебник / О. Р. Курбанов, А. И. Абдурахманов, С. И. Абакаров - М. : ГЭОТАР-Медиа, 2015, С. 31-32.

3. Лечение

Вопрос 6

При ортопедическом лечении в данном клиническом случае протезирование должно выполнять _____ функцию

1. логопедическую
2. профилактическую
3. **замещающую**
4. эстетическую

Правильный ответ:
3 - замещающую

ОБОСНОВАНИЕ

Методы протезирования позволяют восстановить основную функцию зубочелюстной системы: пережевывание пищи.

КЛИНИЧЕСКИЕ РЕКОМЕНДАЦИИ (ПРОТОКОЛЫ ЛЕЧЕНИЯ) ПРИ ДИАГНОЗЕ ЧАСТИЧНОЕ ОТСУТСТВИЕ ЗУБОВ (ЧАСТИЧНАЯ ВТОРИЧНАЯ АДЕНТИЯ, ПОТЕРЯ ЗУБОВ ВСЛЕДСТВИЕ НЕСЧАСТНО ГО СЛУЧАЯ, УДАЛЕНИЯ ИЛИ ЛОКАЛИЗОВАННОГО ПАРОДОНТИТА) (1)

Ортопедическая стоматология: Национальное руководство / под ред. И.Ю. Лебеденко, С.Д. Арутюнова, А.Н. Ряховского, 2016, С. 272.

Вопрос 7

Восстановление зуба 3.6 в данной клинической ситуации целесообразнее провести с помощью

1. изготовления вкладки
2. метода пломбирования
3. **литой культевой штифтовой вкладки и металлокерамической коронки**
4. изготовления металлокерамической коронки

Правильный ответ:
3 - литой культевой штифтовой вкладки и металлокерамической коронки

ОБОСНОВАНИЕ

Клинические рекомендации (протоколы лечения) при диагнозе болезни периапикальных тканей. Утверждены Постановлением № 18 Совета Ассоциации общественных объединений «Стоматологическая Ассоциация России» от 30 сентября 2014 года, актуализированы 02 августа 2018 года

КЛИНИЧЕСКИЕ РЕКОМЕНДАЦИИ (ПРОТОКОЛЫ ЛЕЧЕНИЯ) ПРИ ДИАГНОЗЕ БОЛЕЗНИ ПЕРИАПИКАЛЬНЫХ ТКАНЕЙ. Утверждены Постановлением № 18 Совета Ассоциации общественных объединений «Стоматологическая Ассоциация России» от 30 сентября 2014 года, актуализированы 02 августа 2018 года (1)

Вопрос 8

К требованию по длине внутрикорневой части литой культевой штифтовой вкладке зуба 3.6 относят _____ длины корня зуба

1. **2/3**
2. 4/5
3. 3/4
4. 1/3

Правильный ответ:
1 - 2/3

ОБОСНОВАНИЕ

Клинические рекомендации (протоколы лечения) при диагнозе болезни периапикальных тканей. Утверждены Постановлением № 18 Совета Ассоциации общественных объединений «Стоматологическая Ассоциация России» от 30 сентября 2014 года, актуализированы 02 августа 2018 года

КЛИНИЧЕСКИЕ РЕКОМЕНДАЦИИ (ПРОТОКОЛЫ ЛЕЧЕНИЯ) ПРИ ДИАГНОЗЕ БОЛЕЗНИ ПЕРИАПИКАЛЬНЫХ ТКАНЕЙ. Утверждены Постановлением № 18 Совета Ассоциации общественных объединений «Стоматологическая Ассоциация России» от 30 сентября 2014 года, актуализированы 02 августа 2018 года (1)

Вопрос 9

Наиболее подходящим в данном клиническом случае облицовочным материалом для искусственной коронки на зуб 3.6 является

1. пластмасса
2. композиционный материал
3. никелид титана
4. **керамический материал**

Правильный ответ:
4 - керамический материал

ОБОСНОВАНИЕ

Керамика в стоматологии - очень популярный материал, поскольку позволяет изготавливать зубные протезы, неотличимые по своему виду от естественных зубов.

Ортопедическая стоматология: национальное руководство / под ред. И.Ю. Лебеденко, С.Д. Арутюнова, А.Н. Ряховского. - М. : ГЭОТАР-Медиа, 2016 С.651

Вопрос 10

Перед протезированием зуба 3.6 необходимо провести

1. **пломбирование каналов зуба 3.6 (эндодонтическое перелечивание зуба)**
2. резекцию верхушек корней зуба 3.6
3. гемисекцию зуба 3.6
4. проводниковую анестезию

Правильный ответ:
1 - пломбирование каналов зуба 3.6 (эндодонтическое перелечивание зуба)

ОБОСНОВАНИЕ

Целью пломбирования является достижение обтурации канала до апикального отверстия или физиологического сужения корня и предотвращение повторного инфицирования канала микроорганизмами. Пломбировать корневой канал можно в том случае, если отсутствуют болевые симптомы, выделение экссудата, чувствительность при перкуссии. Предварительно необходимо изолировать зуб от слюны.

Клинические рекомендации (протоколы лечения) при диагнозе болезни периапикальных тканей. Утверждены Постановлением № 18 Совета Ассоциации общественных объединений «Стоматологическая Ассоциация России» от 30 сентября 2014 года, актуализированы 02 августа 2018

КЛИНИЧЕСКИЕ РЕКОМЕНДАЦИИ (ПРОТОКОЛЫ ЛЕЧЕНИЯ) ПРИ ДИАГНОЗЕ БОЛЕЗНИ ПЕРИАПИКАЛЬНЫХ ТКАНЕЙ. Утверждены Постановлением № 18 Совета Ассоциации общественных объединений «Стоматологическая Ассоциация России» от 30 сентября 2014 года, актуализированы 02 августа 2018 года (1)

4. Вариатив

Вопрос 11

Каковы требования к диетическим назначениям и ограничениям в данном клиническом случае?

1. отказ от кариесогенных продуктов
2. отказ от вязкой пищи
3. отказ от использования очень жесткой пищи, требующей пережевывания твердых кусков
4. **специальных требований нет**

Правильный ответ:
4 - специальных требований нет

ОБОСНОВАНИЕ

7.2.11. Требования к диетическим назначениям и ограничениям
Специальных требований нет.

Клинические рекомендации (протоколы лечения) при диагнозе болезни периапикальных тканей. Утверждены Постановлением № 18 Совета Ассоциации общественных объединений «Стоматологическая Ассоциация России» от 30 сентября 2014 года, актуализированы 02 августа 2018

КЛИНИЧЕСКИЕ РЕКОМЕНДАЦИИ (ПРОТОКОЛЫ ЛЕЧЕНИЯ) ПРИ ДИАГНОЗЕ БОЛЕЗНИ ПЕРИАПИКАЛЬНЫХ ТКАНЕЙ. Утверждены Постановлением № 18 Совета Ассоциации общественных объединений «Стоматологическая Ассоциация России» от 30 сентября 2014 года, актуализированы 02 августа 2018 года (1)

Вопрос 12

Наибольшей вероятностью возможного исхода в данной клинической ситуации является

1. развитие нового заболевания, связанного с основным
2. развитие ятрогенных осложнений
3. **компенсация функции**
4. стабилизация

Правильный ответ:
3 - компенсация функции

ОБОСНОВАНИЕ

7.2.15. Возможные исходы и их характеристики

Исход: Компенсация функции

Частота развития, %: 60

Клинические рекомендации (протоколы лечения) при диагнозе болезни периапикальных тканей. Утверждены Постановлением № 18 Совета Ассоциации общественных объединений «Стоматологическая Ассоциация России» от 30 сентября 2014 года

КЛИНИЧЕСКИЕ РЕКОМЕНДАЦИИ (ПРОТОКОЛЫ ЛЕЧЕНИЯ) ПРИ ДИАГНОЗЕ БОЛЕЗНИ ПЕРИАПИКАЛЬНЫХ ТКАНЕЙ. Утверждены Постановлением № 18 Совета Ассоциации общественных объединений «Стоматологическая Ассоциация России» от 30 сентября 2014 года, актуализированы 02 августа 2018 года (1)